



# Corso di Nefrologia

Corso di laurea

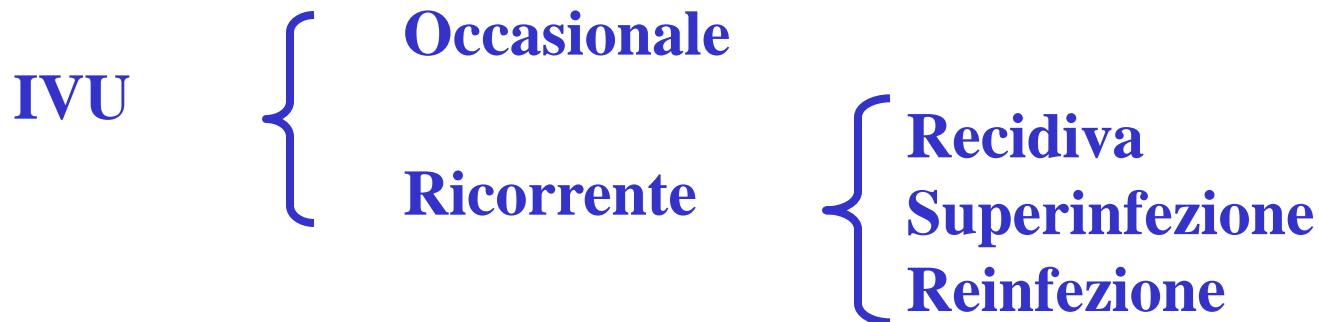
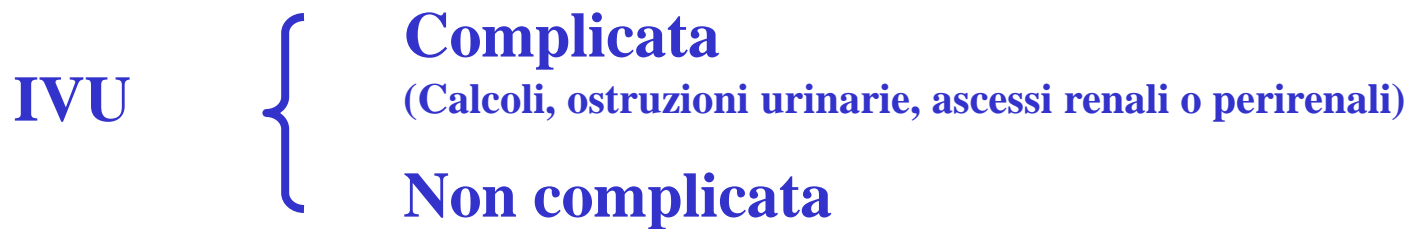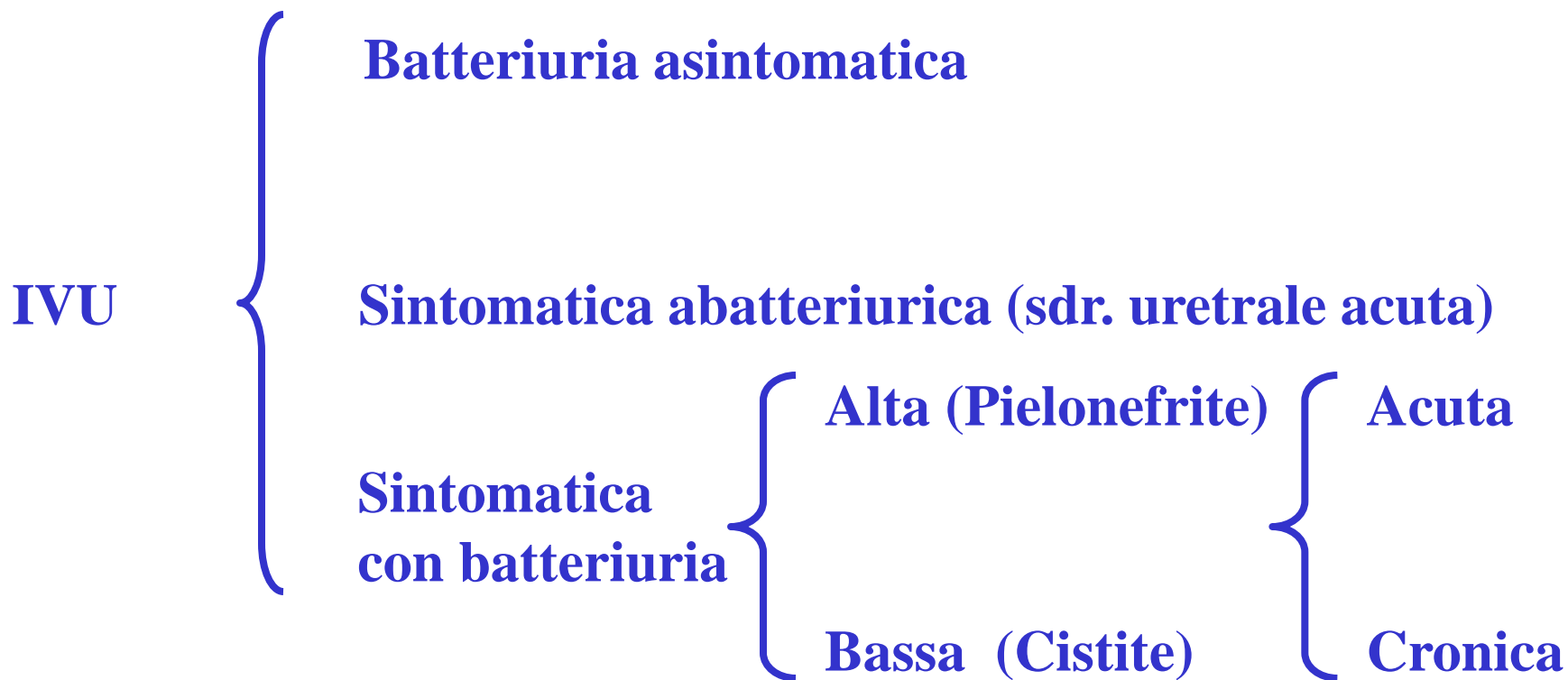
**Triennale**

**INFERMIERISTICA**

**FISIOTERAPIA**

**Prof. Carlo Manno**

**INFEZIONI VIE  
URINARIE**



# Epidemiologia

**Uomo**      0-3 mesi (patologia malformativa)  
>50 aa (Patologia cervico-uretrale)

**Donna**      0-10 aa (patologia malformativa)  
20-35 aa (Attività sessuale, gravidanza)  
60-70 aa

# Condizioni Predisponenti

## Generali

Diabete mellito

Deficit Immunologici

Terapie immunosoppressive

Gravidanza

## Locali

Alterazioni Anatomiche  
e/o funzionali delle vie  
escrettrici (RVU)

Vescica neurologica

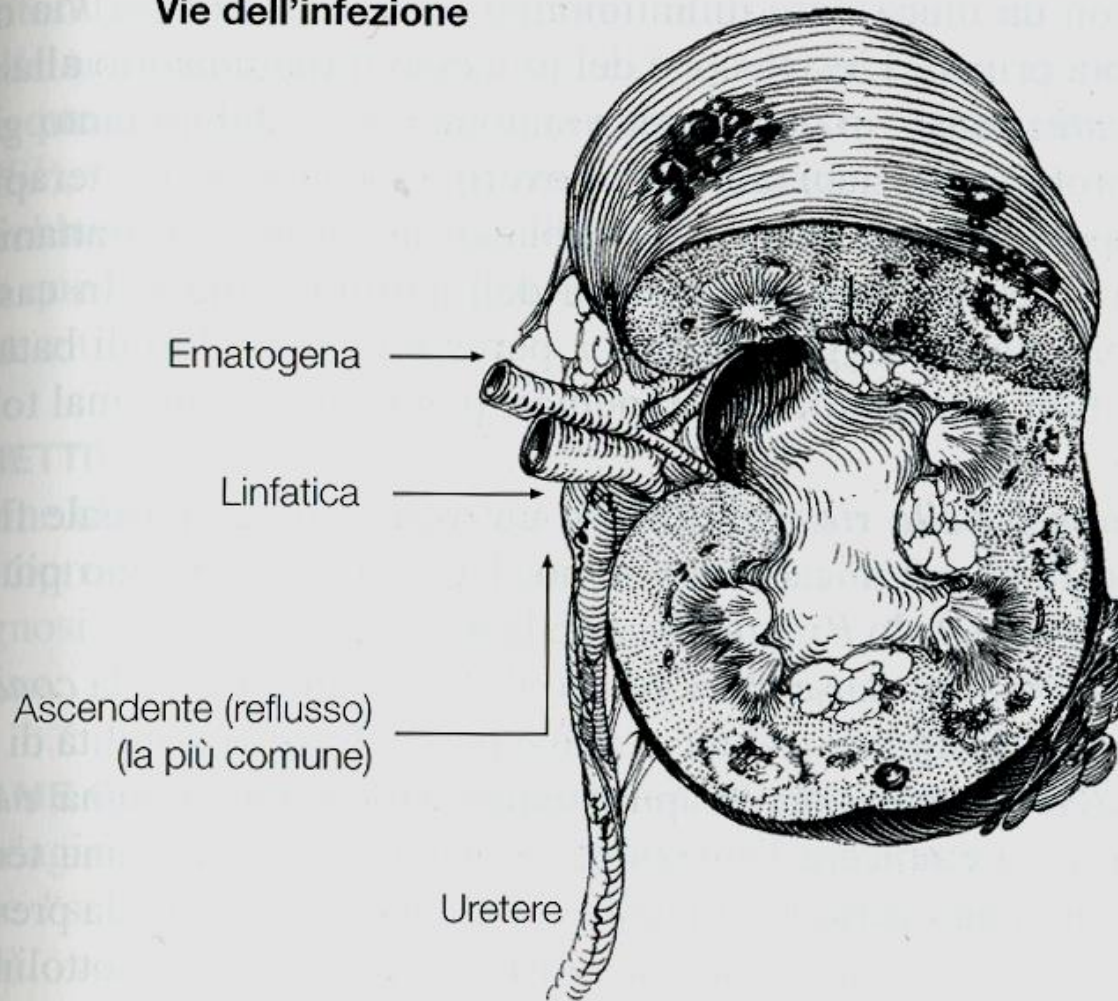
Diverticoli

Cistocele

Uropatia ostruttiva

Cateterismo

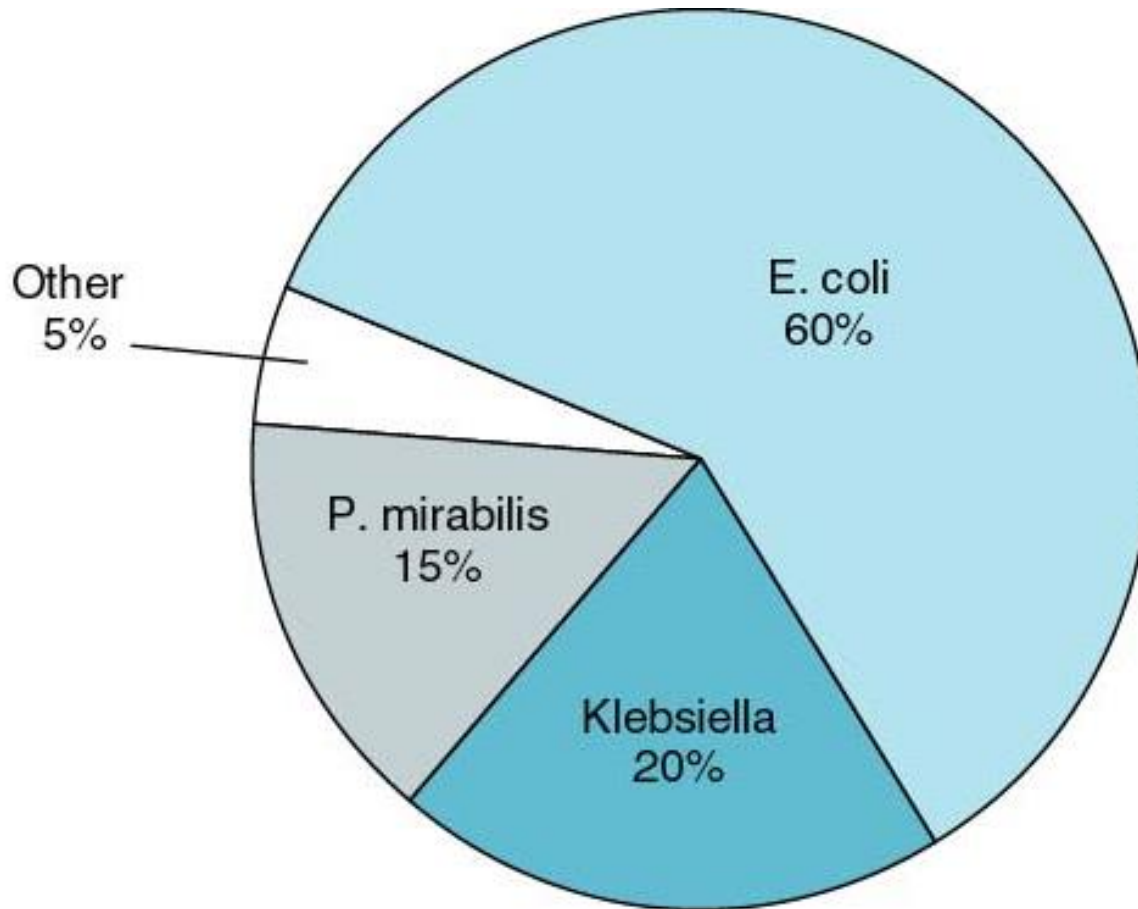
## Vie dell'infezione



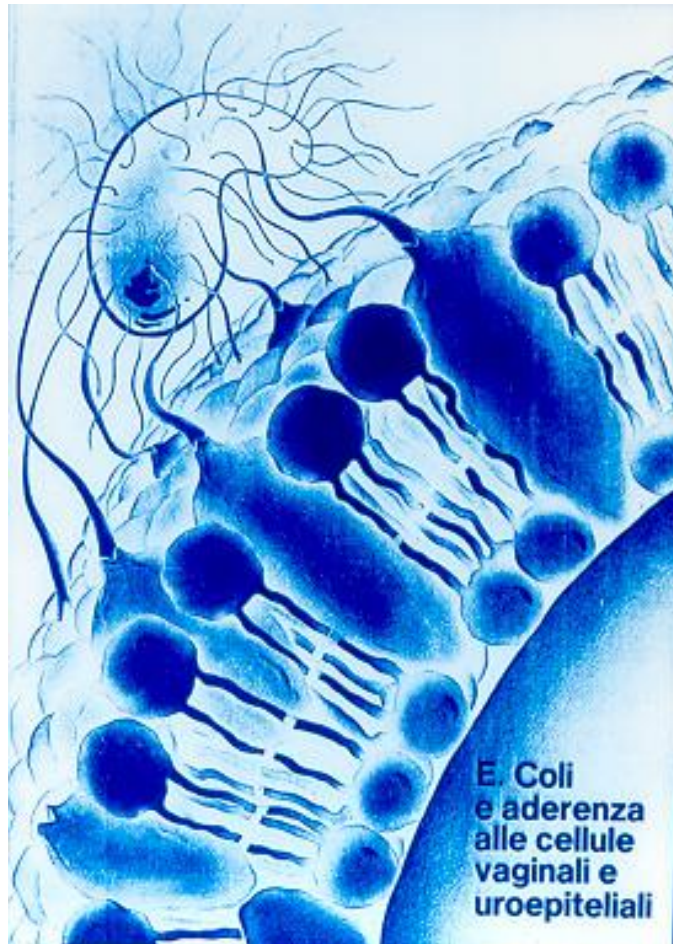
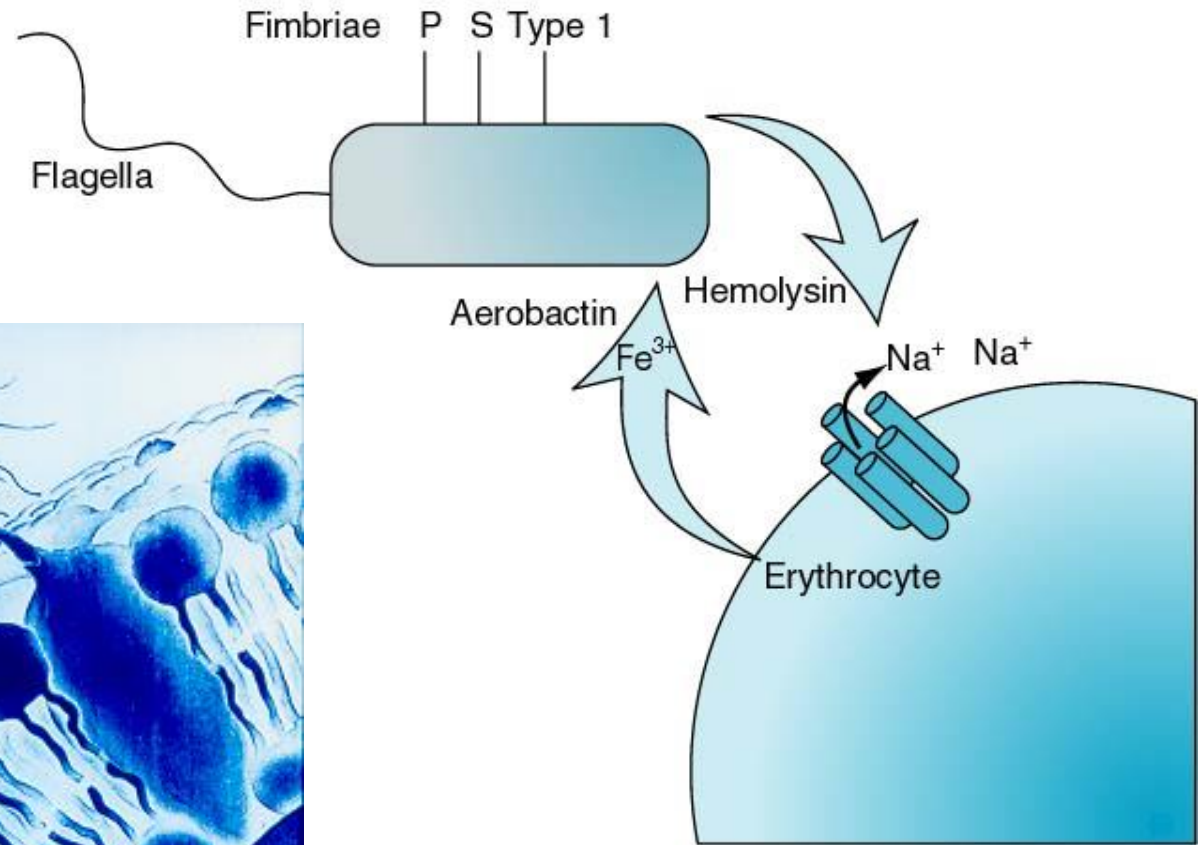
## Sintomi principali:

Dolore all'angolo costovertebrale  
Dolore tensivo  
Brividi e febbre  
Stranguria e pollachiuria  
Nausea e vomito  
Batteri e pus nell'urina

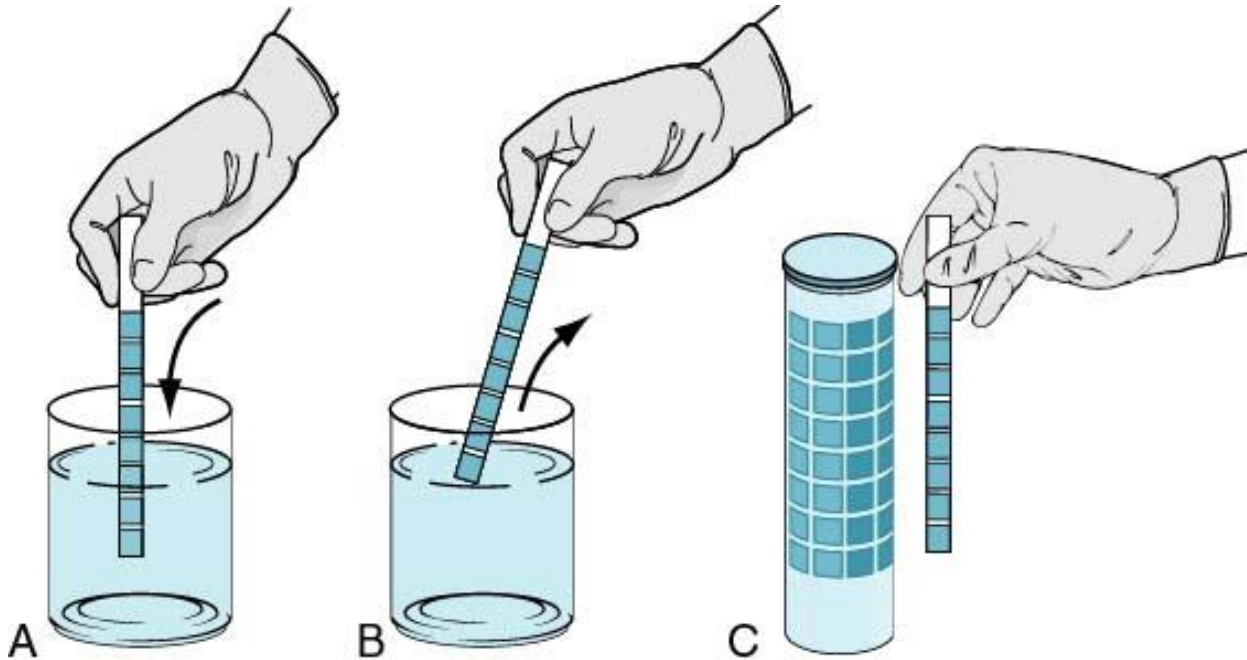
# Eziologia



Escherichia coli



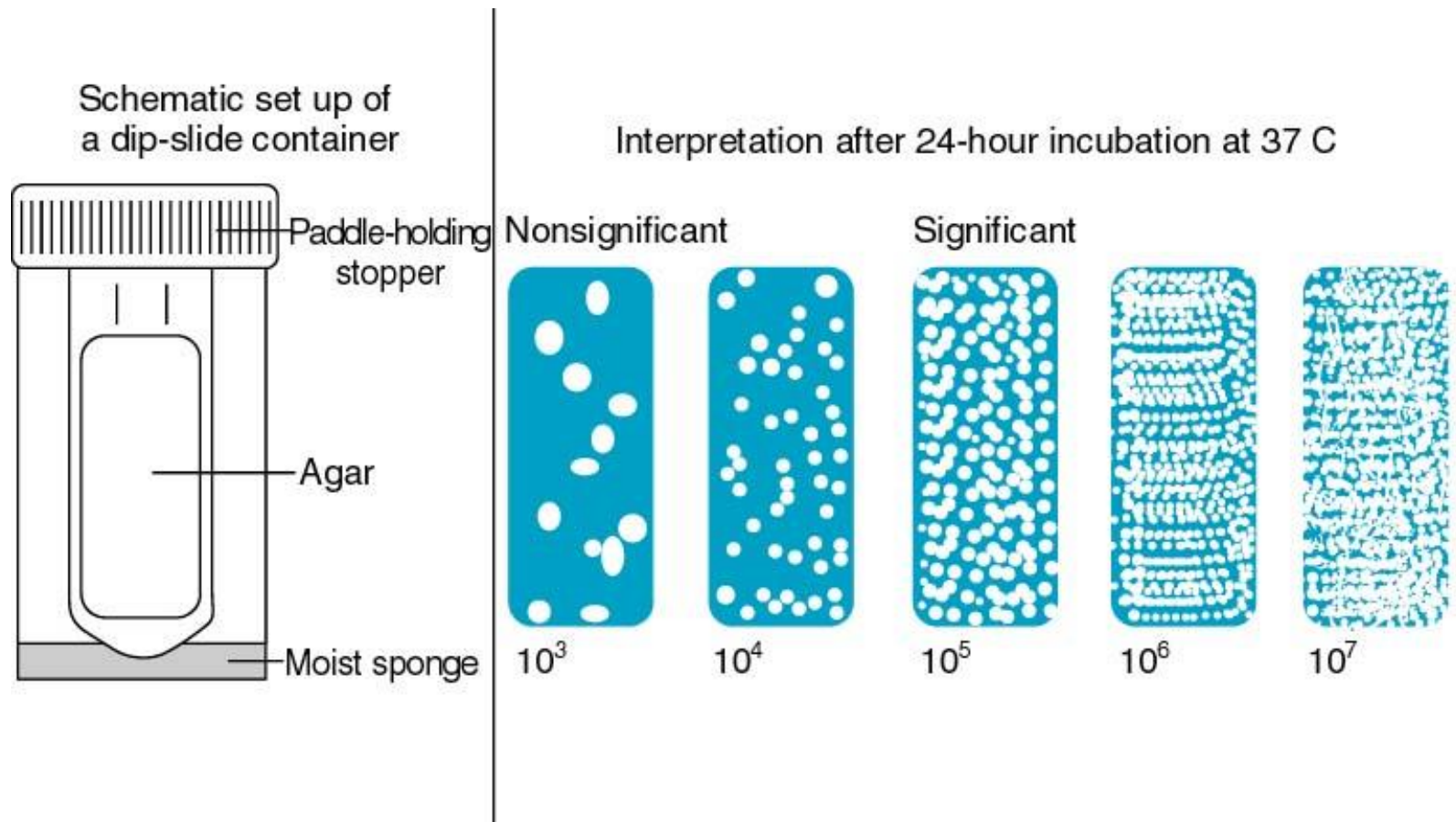
# Esame Urine



**Nitriti**  
**Mucopus**  
**Emoglobina**  
**Leucociti**



# Urinocultura



# Cistite Acuta

**Disuria, pollachiuria, stranguria in presenza di una urinocoltura positiva**

**Es. Urine, Urinocoltura, Antibiogramma**

**Terapia antibiotica basata sull'antibiogramma**

**Urinocoltura di controllo a 7-10 giorni dal termine della terapia**

# **Pielonefrite Acuta**

**Infezione localizzata al rene, con urinocoltura positiva e segni generali (malessere, febbre elevata preceduta da brividi) e locali (dolore spontaneo o provocato in loggia renale).**

**Urinocoltura positiva, Leucocitosi, PCR elevata**

**Terapia idratante ed antibiotica protratta per via parenterale**

# **Tubercolosi Urogenitale**

**Mycobacterium Tuberculosis. Via Ematogena. Rene.  
Disuria, pollachiria, nicturia. Malessere, astenia, febbre con  
sudrazioni notturne. Macroematuria.**

**Es. urine: pH acido, microematuria, leucocituria, urinocoltura  
negativa.**

**Rx urografia**

**Coltura su terreno di Petraghiani (tre campioni).  
PCR sul sedimento.**