



# Corso di Nefrologia

Corso di laurea

Triennale

**INFERMIERISTICA**

**Prof. Carlo Manno**

**SEMEIOTICA CLINICA**

# ANAMNESI (I)

- **FAMILIARE**
  - Nefropatie ereditarie, malformazioni
  - Neoplasie
  - Diabete, ipertensione
- **FISIOLOGICA**
  - Età pediatrica (snd. Nefrosica, RVU, ritardi di crescita)
  - Età adulta (GN primitive e secondarie, abuso di farmaci)
  - Abitudini alimentari
  - Diuresi, alvo
- **PATOLOGICA REMOTA**
  - Foci infettivi (nefriti)
  - Disturbi vista, cefalea: ipertensione
  - Nausea, vomito, prurito: insufficienza renale
- **PATOLOGICA PROSSIMA**
  - Sintomi e segni clinici attuali

# ANAMNESI (II)

## ALTERAZIONI DELLA DIURESI

### Quantitative

**POLIURIA (>2000 cc)**

diabete mellito, diabete insipido, pielonefrite

**OLIGURIA (< 400 cc)**

ipovolemia, sindrome nefrosica, IRA organica o funzionale, IRC

**ANURIA (< 50 cc)**

**IRA ostruttiva**

**RITENZIONE URINARIA**

### Qualitative

**DISURIA**

**STRANGURIA**

**POLLACHIURIA**

**NICTURIA**

**TENESMO VESCICALE**

# ANAMNESI (III)

## DOLORE

**DISTENSIONE DELLA CAPSULA RENALE**

**SPASMO DELLE VIE ESCRETRICI**

- Dolore gravativo
- Dolore colico
- Dolore ureterale
- Dolore vescicale
- Dolore uretrale
- Dolore rettale

# ESAME OBIETTIVO

## ISPEZIONE

Tumefazioni (ascessi renali, reni policistici)

Depressioni (ectopia, ptosi renale)

Edema

## PALPAZIONE

Tumefazioni

Dolorabilità (es. manovra del Giordano)

## PERCUSSIONE

Area lombo-renale: suono ottuso

## AUSCULTAZIONE

Soffi sistolici nell'area periombelicale  
(stenosi art. renale)

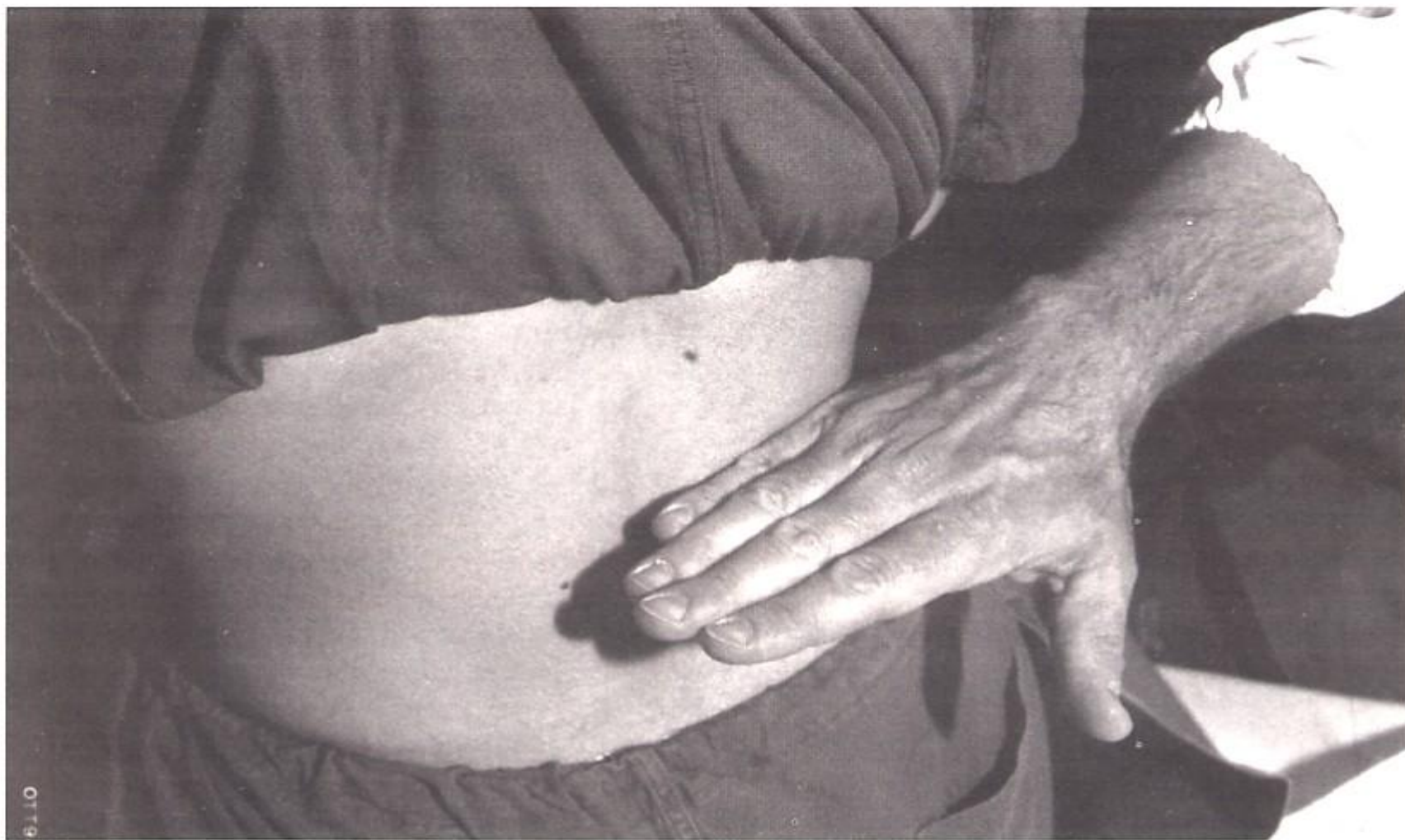


Fig. 2 - Posizione corretta della mano nell'esecuzione della manovra di Giordano.